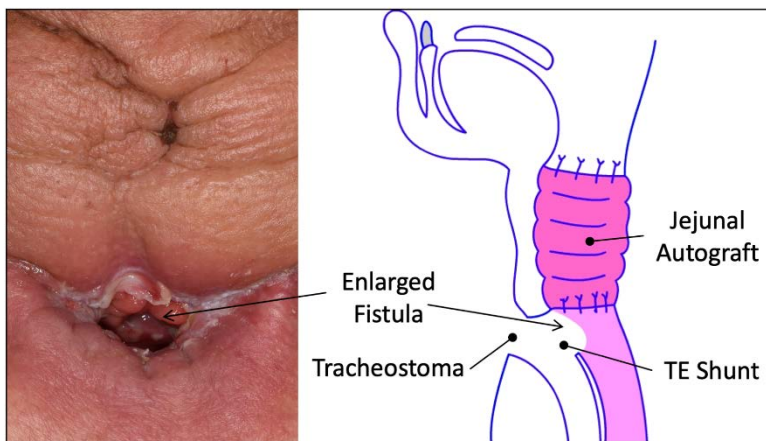


Učestalost faringokutanih fistula nakon totalne laringektomije u UKC RS

Faringokutana fistula je česta i ozbiljna komplikacija koja nastaje nakon totalne laringektomije urađene zbog karcinoma larinksa ili hipofarinksa.

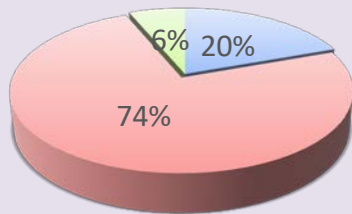
Cilj rada

- prikazati učestalost pojave faringokutane fistule
- prikazati i ishod liječenja kod pacijenata koji su imali postoperativno faringokutanu fistulu



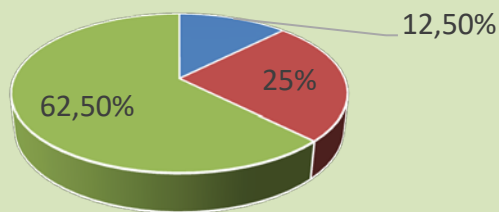
Retrospektivno istraživanje uvidom u medicinsku dokumentaciju urađeno je za period 01.01.-31.12.2021.god. na ORL klinici UKC RS. Učestvovalo je 159 pacijenata koji su u pomenutom periodu operisani zbog PH verifikovanog karcinoma larinksa.

Operativne intervencije kod pacijenata sa Ca laryngis



- Totalna laringektomija
- Parcijalna laringektomija
- Operativna intervencija nije rađena

Ishod liječenja faringokutanih fistula



- Spontano zatvorena
- Osvježene ivice rane
- Plastika fistule

Zaključak

Faringokutana fistula zabilježena je kod 25% pacijenata. Rezultati istraživanja potvrđuju iskustva drugih autora da karcinom larinksa zahvata uglavnom stariju populaciju i pušače i da se, uglavnom, dijagnostikuju u kasnom stadijumu.